

DİŐ HEKİMLİĐİNDE UZMANLIK EĐİTİMİ GİRİŐ SINAVI (DUS)
BİLİM SINAVI
10 EYLÜL 2017

Test: TEMEL BİLİMLER TESTİ

1) Ön kola yatay olarak gelen derin bir bıçak darbesiyle musculus pronator teres'i kesilen bir hastada aşağıdaki sinirlerden hangisinin zarar görme olasılığı daha yüksektir?

- A) Nervus radialis
- B) Nervus medianus
- C) Nervus ulnaris
- D) Nervus musculocutaneus
- E) Nervus cutaneus brachii medialis

2) Aşağıdaki arterlerden hangisi yüzün ön tarafının beslenmesinde görev almaz?

- A) Arteria facialis
- B) Arteria infraorbitalis
- C) Arteria angularis
- D) Arteria supratrochlearis
- E) Arteria auricularis posterior

3) Prominentia laryngea aşağıdaki yapılardan hangisinin üzerinde bulunur?

- A) Cartilago corniculata
- B) Cartilago epiglottica
- C) Cartilago thyroidea
- D) Cartilago cricoidea
- E) Cartilago arytenoidea

4) Dudak köşelerine gelip tutunan kasların, dudakların hemen lateralinde oluşturdukları ortak bağ dokusu yapıya ne ad verilir?

- A) Vermillion
- B) Philtrum
- C) Columella
- D) Modiolus
- E) Lingula

5) Dudaklarını ve gözlerini kapatamayan bir kişide aşağıdaki sinirlerden hangisi felç olmuştur?

- A) Nervus trigeminus
- B) Nervus abducens
- C) Nervus facialis
- D) Nervus trochlearis
- E) Nervus opticus

6) Miyozis ve akomodasyonun motor yolunu yapan sinir aşağıdakilerden hangisidir?

- A) Nervus opticus
- B) Nervus oculomotorius
- C) Nervus trochlearis
- D) Nervus abducens
- E) Nervus facialis

7) Aşağıdakilerden hangisi, holokrin salgılama yapar?

- A) Ter bezleri
- B) Tükürük bezleri
- C) Derinin sebase bezleri
- D) Memenin laktasyon bezleri
- E) Pankreasın asiner bezleri

8) Aşağıdakilerden hangisi osteoklastlar tarafından salgılanır?

- A) Osteoprotegerin
- B) Katepsin K
- C) Osteokalsin
- D) Osteoid
- E) Kemik sialoprotein

9) Periodontal ligament aşağıdakilerin hangisinden köken alır?

- A) Dental kese
- B) Dental papilla
- C) Sementoblast
- D) Odontoblastik proses
- E) Predentin

10) Dişin histolojik yapısıyla ilgili aşağıdaki ifadelerden hangisi yanlıştır?

- A) Taç kısmı mineyle örtülüdür.
- B) Odontoblastlar predentin matriksi salgılar.
- C) Ameloblastlar minenin matriksini üretirler.
- D) Dentin kemikten daha serttir.
- E) Mine daha çok kemiğe benzer olup odontoblast uzantılarını içerir.

11)

- I. Ortam sıcaklığı
- II. Zar kalınlığı
- III. Molekölün yağda çözünürlüğü
- IV. Molekölün yarıçapı

Fizyolojik sınırlar içerisinde olmak koşuluyla yukarıdakilerden hangilerinin artması, bir molekülün hücre zarından difüzyon hızını artırır?

- A) Yalnız III
- B) I ve II
- C) I ve III
- D) II ve IV
- E) III ve IV

12) **Erişkin bir insanda hipoksi durumunda, hematopoietik kök hücreleri uyararak kemik iliğinde eritrosit üretimini artıran maddenin en fazla salgılandığı organ aşağıdakilerden hangisidir?**

- A) Mide
- B) Böbrek
- C) Karaciğer
- D) Akciğer
- E) Pankreas

13) **Normal koşullarda, sağlıklı bir kişide, sistemik dolaşımında sol ventrikülden sağ atriuma doğru kan akışı sırasında, kan basıncındaki düşüşün en belirgin olarak gerçekleştiği damarlar aşağıdakilerden hangisidir?**

- A) Aorta ve büyük arterler
- B) Arteriyoller
- C) Kapillerler
- D) Venüller
- E) Venler

14) Tükürüğün içeriğinde bulunan ve vazodilatör etkisiyle tükürük salgılanmasını artıran madde aşağıdakilerden hangisidir?

- A) Müsin
- B) Ürik asit
- C) Tiyosiyanat
- D) Kallikrein
- E) Lizozim

15) Aşağıdakilerden hangisi tiroid hormonlarının etkilerinden biri değildir?

- A) Gastrointestinal motilitede artma
- B) Bazal metabolizma hızında artma
- C) Kan serbest yağ asidi düzeyinde azalma
- D) Kan diastolik basıncında azalma
- E) Kalp atım sayısında artma

16)

- I. Oksijen
- II. Hidrojen iyonu
- III. Laktat

Yukarıdakilerden hangilerinin konsantrasyonunun yerel olarak artışı, o bölgedeki damar düz kaslarında gevşemeye yol açar?

- A) Yalnız I
- B) Yalnız II
- C) Yalnız III
- D) I ve II
- E) II ve III

17) Aşağıdakilerden hangisi trikarboksilik asit döngüsünde substrat düzeyinde fosforilasyon için kullanılan yüksek enerjili tiyoester bağına sahiptir?

- A) Asetil-KoA
- B) Fosfoenolpirüvat
- C) 1,3-bisfosfogliserat
- D) Süksinil-KoA
- E) Alfa-ketoglutarat

18) Bağırsaktan kalsiyum emilimini artıran, kemik ve diş mineralizasyonunda önemli rolü olan ve hormon olarak da kabul edilen vitamin aşağıdakilerden hangisidir?

- A) A vitamini
- B) D vitamini
- C) C vitamini
- D) Kobalamin
- E) E vitamini

19) Aşağıdakilerden hangisi proteinlerin yapısında yaygın olarak yer aldığı kabul edilen 20 amino asitten biri değildir?

- A) Histidin
- B) Serin
- C) Homosistein
- D) Glutamin
- E) Arjinin

20) Malabsorpsiyon sendromu veya uzun süreli antibiyotik kullanımı durumlarında, kanamanın süresinin uzamasının aşağıdaki vitaminlerden hangisinin eksikliğine bağlı ortaya çıkması en olasıdır?

- A) A vitamini
- B) C vitamini
- C) E vitamini
- D) K vitamini
- E) D vitamini

21) Kollajenle ilgili aşağıdaki ifadelerden hangisi yanlıştır?

- A) Tipik bir kollajen molekülü üç polipeptid zincirinden oluşan heliks yapısına sahiptir.
- B) Glikozilasyonu hücre içinde gerçekleşir.
- C) Polipeptid zincirindeki her üç amino asitten biri lösindir.
- D) Yapısında hidroksiprolin ve hidroksilizin bulunur.
- E) Ehlers-Danlos sendromu, kollajenin biyosentezindeki defekt sonucu ortaya çıkan herediter bir bozukluktur.

22) Aşağıdakilerden hangisi büyüme hormonu salımını inhibe eder?

- A) Östrojen
- B) L-arjinin
- C) Büyüme hormonu salgılatıcı hormon
- D) Somatostatin
- E) Triiyodotironin

23) Aşağıdakilerden hangisinin el antiseptisinde kullanılması en uygundur?

- A) Orto-fitalaldehit
- B) Hidrojen peroksit
- C) Klorheksidin
- D) Perasetik asit
- E) Formaldehit

24) Diş plağının yapısında bulunan aşağıdaki bakterilerden hangisi diğerlerine göre daha geç kolonize olur?

- A) *Veillonella atypica*
- B) *Propionibacterium acnes*
- C) *Aggregatibacter actinomycetemcomitans*
- D) *Streptococcus oralis*
- E) *Haemophilus parainfluenzae*

25) Havalandırma sistemleri ile su kaynaklarında bulunabilen ve aerosolizasyonla bulaşan atipik pnömoni nedeni olan bakteri aşağıdakilerden hangisidir?

- A) *Legionella pneumophila*
- B) *Mycoplasma pneumoniae*
- C) *Chlamydomphila pneumoniae*
- D) *Francisella tularensis*
- E) *Coxiella burnetii*

26) Hepatit B aşılanması sonrası immün yanıtın kontrolü aşağıdaki göstergelerin hangisiyle olur?

- A) HBsAg
- B) Anti-HBs
- C) HBeAg
- D) Anti-HBe
- E) Anti-HBc

27) Pamukçuk olarak da adlandırılan oral lezyonun en sık etkeni olan mantar aşağıdakilerden hangisidir?

- A) *Candida albicans*
- B) *Candida lusitanae*
- C) *Candida krusei*
- D) *Candida parapsilosis*
- E) *Candida glabrata*

28) Sitotoksik T lenfositleri, antijen sunan hücrenin hangi molekülü tarafından sunulan antijenleri tanır?

- A) MHC sınıf II
- B) MHC sınıf I
- C) CD4
- D) CD8
- E) TCR

29) Serbest radikallerin hücreye zarar verici etkilerinin ortadan kaldırılmasında aşağıdakilerden hangisinin işlevi yoktur?

- A) E vitamini
- B) A vitamini
- C) Miyeloperoksidaz
- D) Katalaz
- E) Süperoksit dismutaz

30) Aşağıdakilerden hangisi seröz inflamasyona örnektir?

- A) Periodontal apse
- B) Akut tonsillit
- C) Yanıkta oluşan bül
- D) Oral ülser
- E) Akut apandisit

31) Otuz iki yaşındaki erkek hasta, mandibula posterior bölgede ağrılı şişlik şikâyetiyle başvuruyor. Radyografik incelemede; sınırları belirsiz, ışınsl tarzda radyoopak kitle lezyonu izleniyor. Histopatolojik incelemede, malign mezenkimal hücrelerin kemik matriksi ürettiği saptanıyor.

Bu hastada en olası tanı aşağıdakilerden hangisidir?

- A) Osteoid osteom
- B) Osteoblastom
- C) Ewing sarkomu
- D) Osteosarkom
- E) Multipl miyelom

32) Histolojik görünümünde; epitelde hiperkeratoz, bazal tabaka hücrelerinde vakuoler dejenerasyon ve subepitelyal bant tarzında lenfositik infiltrasyonla karakterli, bukkal mukozada yer alan beyaz lezyonun en olası tanısı aşağıdakilerden hangisidir?

- A) Yanak ısırgı hiperkeratozu
- B) Beyaz süngerimsi nevus
- C) Hiperplastik kandidiazis
- D) Liken planus
- E) Hiperkeratotik idyopatik lökoplaki

33) Aşağıdakilerden hangisi ilaçların biyotransformasyonunda rol alan birinci faz reaksiyonlardan biri değildir?

- A) Hidroksilasyon
- B) Konjugasyon
- C) Oksidasyon
- D) Desülfürasyon
- E) Hidroliz

34)

- I. Siliyer kasta siklopleji
- II. Kalp atım hızında azalma
- III. Tükürük bezlerinde salgı artışı

Otonomik ganglionların blokajıyla yukarıdakilerden hangileri oluşur?

- A) Yalnız I
- B) Yalnız II
- C) Yalnız III
- D) I ve II
- E) II ve III

35) Aşağıdaki antidepresan ilaçlardan hangisi selektif serotonin geri-alım inhibitörüdür?

- A) Moklobemid
- B) Klomipramin
- C) Sitalopram
- D) Bupropion
- E) Amoksapin

36) Aç karnına ağız yoluyla alındığında, aşağıdaki ilaçlardan hangisinin gastrointestinal sistemdeki emiliminin diğerlerinden daha fazla olması beklenir?

- A) Oksitetrasiklin
- B) Metasiklin
- C) Doksisisiklin
- D) Klortetrasiklin
- E) Tetrasiklin

37) Protein sentezinde antikodon aşağıdakilerin hangisinde yer alır?

- A) Ribozom
- B) DNA
- C) rRNA
- D) tRNA
- E) mRNA

38) Aşağıdakilerden hangisi bir proteinin primer yapısını belirleyen kimyasal bağıdır?

- A) Peptid bağı
- B) Fosfodiester bağı
- C) Disülfid bağı
- D) Hidrojen bağı
- E) Van der Waals kuvvetleri

39)

- I. Büyüme faktörü reseptörü
- II. Transkripsiyon faktörü
- III. Hücre döngüsünü baskılayan protein

Yukarıdakilerden hangileri proto-onkogenlerin işlevsel ürünü olabilir?

- A) Yalnız I
- B) Yalnız III
- C) I ve II
- D) II ve III
- E) I, II ve III

40)

- I. Anne ve babanın ikisi de taşıyıcısı çocuklarının hasta olma olasılığı %25'tir.
II. Anne ve babanın biri hasta, diğeri taşıyıcısı çocuklarının hasta olma olasılığı %75'tir.
III. Anne ve babanın biri taşıyıcı, diğeri sağlıklıysa çocuklarının hasta olma olasılığı yoktur.

Otozomal resesif geçiş gösteren bir hastalıkla ilgili yukarıdaki ifadelerden hangileri doğrudur?

- A) Yalnız I
B) Yalnız II
C) I ve II
D) I ve III
E) II ve III

Test: KLİNİK BİLİMLER TESTİ

1) Bir popülasyonun kümülatif çürük atağını ölçmekte kullanılan DMFS indeksinde "F" ne anlama gelir?

- A) Daimî dişlerdeki çürüklü yüzey sayısı
B) Süt dişlerindeki dolgulu yüzey sayısı
C) Daimî dişlerdeki dolgulu yüzey sayısı
D) Süt dişlerindeki çürüklü yüzey sayısı
E) Daimî dişlerdeki eksik diş sayısı

2) Mine dokusuyla ilgili aşağıdaki ifadelerden hangisi yanlıştır?

- A) Kendini tamir etme yeteneğine sahip değildir.
B) Sertliği, dentin sınırına yaklaştıkça azalır.
C) İyon ve molekül geçirgenliği yaşla birlikte artar.
D) Yapısal olarak mine prizmaları, bunları saran prizma kınları ve prizmaların arasında yer alan interprizmatik maddeden oluşur.
E) Elastik modülü yüksektir.

3) Aşağıdakilerden hangisi çürük profilaksisinde kullanılan spesifik ajanlardan biri değildir?

- A) Aleksidin
- B) Ksilitol
- C) Bisfosfonat
- D) Delmopinol
- E) Heksetidin

4) Dişin servikal bölgesinde oluşan, oklüzal kuvvetlerin neden olduğu kama şeklindeki lezyonlara ne ad verilir?

- A) Abrazyon
- B) Atrizyon
- C) Abfraksiyon
- D) Erozyon
- E) Fraktür

5) Dentin dokusunun gerekenden daha uzun süre asitle pürüzlendirilmesi aşağıdakilerin hangisine neden olmaz?

- A) Dentine bağlanmanın daha kuvvetli olmasına
- B) Daha fazla kollajen matriksin açığa çıkmasına
- C) Postoperatif hassasiyete
- D) Adezivin dentin kanallarına penetrasyonunun zorlaşmasına
- E) Dentin kanal ağzlarının daha fazla genişlemesine

6) Restoratif diş hekimliğinde lazer kullanımıyla ilgili aşağıdaki ifadelerden hangisi yanlıştır?

- A) Lokal anestezi gereksinimini azaltır.
- B) Yüzeyde smear tabakası oluşturmaz.
- C) Seçici çürük kaldırma özelliği nedeniyle minimal invaziv diş hekimliği konseptine uygundur.
- D) Oluşturduğu düzgün kavite sınırları nedeniyle indirekt kavite preparasyonlarında tercih edilmelidir.
- E) Direkt pulpa kuafajı tedavisinde dekontaminasyon ve koagülasyon için kullanılabilir.

7) Seramik indirekt restorasyonların tamirinde seramik yüzeyine mekanik bağlanmayı artırmak amacıyla en yaygın olarak kullanılan asit aşağıdakilerden hangisidir?

- A) Fosforik asit
- B) Hidroklorik asit
- C) Hidroflorik asit
- D) Sitrik asit
- E) Propiyonik asit

8) Çürük lezyonunun bakterilerce invazyonu sonucunda odontoblast hücrelerinin canlılıklarını yitirdiği alanlarda dentinde tübüllerin boş kaldığı yapıya ne ad verilir?

- A) Sklerotik dentin
- B) Ölü alan
- C) Reparatif dentin
- D) Reaktif dentin sklerozu
- E) Whitlockite kristalleri

9) Aşağıdakilerden hangisi kalsiyum hidroksitin direkt pulpa kaplamasındaki biyolojik etkileri arasında yer almaz?

- A) Pulpa hücreleri üzerine kostik etki
- B) Ağrı giderici etki
- C) Dentin köprülerinin yeniden oluşmasını sağlama
- D) Antibakteriyel etki
- E) Odontoblast hücrelerini uyarma

10) Amalgamın stres altındaki plastik deformasyonuna ne ad verilir?

- A) Creep
- B) Flow
- C) Korozyon
- D) Genleşme
- E) Elastisite

11) Horizontal düzlemde, mandibulanın çalışan tarafa doğru yaptığı gövdesel harekete ne ad verilir?

- A) Translasyon
- B) Mediatrüzyon
- C) Ekskursiv hareket
- D) Posselt hareketi
- E) Bennett hareketi

12)

- I. Ah-hattı, hamular çentikler arasındaki vibrasyon çizgisidir.
- II. Vibrasyon hattı, sert damakta yer alır.
- III. Maksiller tüberleri içine alır.

Maksiller tam protezin posterior sınırıyla ilgili yukarıdaki ifadelerden hangileri doğrudur?

- A) Yalnız I
- B) Yalnız II
- C) I ve II
- D) I ve III
- E) I, II ve III

13) **Aşağıdakilerden hangisi ideal geçici kuron-köprü restorasyonlarında bulunması gereken özelliklerden biri değildir?**

- A) Oklüzal fonksiyonun devam ettirilmesi
- B) Periodontal sağlığın korunması
- C) Pozisyonel stabilitenin sağlanması
- D) Estetiğin gerekli olmaması
- E) Pulpanın korunması

14) Bu soru iptal edilmiştir.

15) Aşağıdakilerden hangisi hareketli bölümlü protezlerin indirekt tutucusu olarak görev yapmaz?

- A) Yardımcı oklüzal tırnaklar
- B) Kanin dışında singulum tırnağı
- C) Premolardaki oklüzal tırnakla birleşik kanin uzantısı
- D) Çevresel kroşe
- E) Ruga desteği

16) Bu soru iptal edilmiştir.

17) Aşağıdaki krun-köprü protezlerinde kullanılan geçici restorasyon materyallerinden hangisinin dayanıklılığı en fazladır?

- A) Polivinilmetakrilat
- B) İzobütil metakrilat
- C) Polimetilmetakrilat
- D) Polietilmetakrilat
- E) Otopolimerizan Bis-GMA kompozit rezin

18) Aşağıdakilerden hangisi diş hekimliğinde kullanılan zirkonyum oksite stabilizasyon amacıyla eklenen moleküllerden biri değildir?

- A) Seryum oksit
- B) İtiryum oksit
- C) Magnezyum oksit
- D) Alüminyum oksit
- E) Kalsiyum oksit

19)

- I. Mandibulanın horizontal eksenindeki hareketi sagittal düzlemde gerçekleşir.
- II. Mandibulanın horizontal düzlemdeki hareketi vertikal eksen etrafında gerçekleşir.
- III. Mandibula sağa laterale hareket ettiğinde, sol kondil ileri doğru hareket eder.
- IV. Mandibulanın horizontal düzlemdeki hareketi sırasında, rotasyon merkezi çalışan taraf kondilinden geçer.

Mandibulanın hareketleriyle ilgili yukarıdaki ifadelerden hangileri doğrudur?

- A) I ve II
- B) III ve IV
- C) I, II ve III
- D) II, III ve IV
- E) I, II, III ve IV

20)

- I. Parafonksiyon sırasında mukozada lateral kuvvetler meydana gelmez.
- II. Çiğneme etkinliği lingualize oklüzyona göre fazladır.
- III. Aşındırılmış küçük azı dişlerin görünümü anatomik dişlere göre daha az estetikdir.

Monoplane oklüzyonla ilgili yukarıdaki ifadelerden hangileri doğrudur?

- A) Yalnız I
- B) Yalnız II
- C) Yalnız III
- D) I ve III
- E) II ve III

21) Bu soru iptal edilmiştir.

22) Kondil kırıklarında, kondil başının anterior ve medial yönde deplase olmasına neden olan kas aşağıdakilerden hangisidir?

- A) Mylohyoid
- B) Geniohyoid
- C) Medial pterygoid
- D) Masseter
- E) Lateral pterygoid

23) Dry socket ile ilgili aşağıdaki ifadelerden hangisi yanlıştır?

- A) Alveoler soketin ağrılı osteitidir.
- B) Oral kontraseptif alan kadınlarda daha sık görülür.
- C) Etiyopatogenezinde artmış fibrinoliz rol oynayabilir.
- D) Postoperatif dönemde sigara kullanımında daha sık görülür.
- E) Diş çekimi sırasında oluşan şiddetli ağrıya karakterizedir.

24) Çene tümörleriyle ilgili aşağıdaki ifadelerden hangisi yanlıştır?

- A) Hemanjiyom genellikle doğumda var olan kan damarlarının gelişimsel tümörüdür.
- B) Lipom yağ dokusu hücrelerinin iyi huylu tümörüdür.
- C) Konjenital epulisler granüle hücreler içeren doğumda var olan lezyonlardır.
- D) Gingival fibramatozisler herediter olduğu kadar ilaçlara bağlı olarak da gelişebilirler.
- E) Mukoseller travmaya bağlı olarak çoğunlukla üst dudakta oluşurlar.

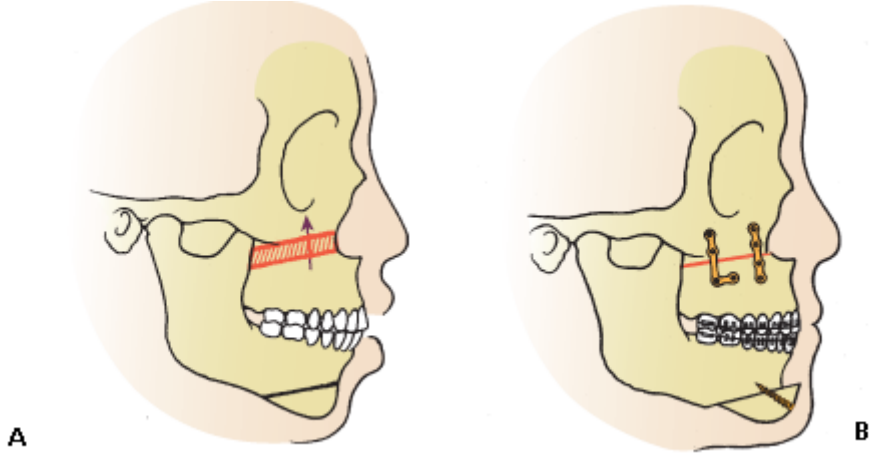
25) Aşağıdakilerden hangisi bir otoimmün tükürük bezi hastalığıdır?

- A) Bakteriyel sialoadenit
- B) Sjögren sendromu
- C) Akut parotitis
- D) Akut viral sialoadenit
- E) Sialolitiazis

26) Aşağıdakilerden hangisi temporomandibular eklem ağrı disfonksiyon sendromunun belirtilerinden biri değildir?

- A) Eklem sesi
- B) Temporomandibular bölgede ağrı
- C) Kısıtlanmış çene hareketleri
- D) Kulak bölgesine yayılan kondil çevresinde hassasiyet
- E) Temporomandibular bölgede kızarıklık

27) A şeklinde cerrahi kesi planlaması verilen hastanın cerrahi sonrası görünümü B şeklinde verilmiştir.



Bu hastanın deformitesini düzeltmek amacıyla uygulanan osteotomiler aşağıdakilerin hangisinde verilmiştir?

- A) Lefort I, genioplasti
- B) Sagittal split ramus osteotomisi, Lefort I
- C) Sagittal split ramus osteotomisi, genioplasti
- D) Sagittal split ramus osteotomisi, Lefort III
- E) Lefort III, genioplasti

28) **Tek bir anestezi ile en çok sinir dalında innervasyon blokajı yapılan intraoral anestezi yöntemi aşağıdakilerden hangisidir?**

- A) Akinosi tekniği
- B) Gow-Gate tekniği
- C) İnfior alveoler sinir blok anestezi
- D) Posterosuperior alveoler sinir blok anestezi
- E) İnfraorbital sinir anestezi

29) Dentoalveolar bölgeye gelen bir travmanın, dişte yer değişikliğine sebep olmadan, dişin destek yapılarında hasar oluşturduğu ve periodontal ligament liflerinde kopmalara sebep olduğu klinik tabloya verilen isim aşağıdakilerden hangisidir?

- A) İntrüzyon
- B) Sublüksasyon
- C) Avülsiyon
- D) Ekstrüzyon
- E) Konküzyon

30) Nazopalatin kanal kistiyle ilgili aşağıdaki ifadelerden hangisi doğrudur?

- A) Radyografik olarak gömülü bir dişle birliktelik gösterir.
- B) Ön dişlerin inflamasyonu ile meydana gelir.
- C) Uydu kistler barındırır.
- D) Kist duvarında kan damarları ve sinir bantları bulunur.
- E) Gorlin-Goltz sendromunda nazopalatin kanal kisti gözlenir.

31) Aşağıdakilerden hangisi oral liken planusun klinik tiplerinden değildir?

- A) Retiküler
- B) Verrüköz
- C) Eroziv-ülseratif
- D) Büllöz
- E) Eritematöz-atrofik

32) Adrenal yetmezliđi olan bir hastada diř eti ve yanaklarda mavimsi siyahtan kahverengiye kadar deđiřen melanotik maküller gözleniyor.

Bu durum ařađıdakilerden hangisini iřaret eder?

- A) Addison hastalıđı
- B) Peutz-Jeghers sendromu
- C) Hiperkarotenemi
- D) Hemokromatozis
- E) Nörofibromatozis

33) Yaklařık 4 yıl önce 46 nolu diř çekimi yapılan ve o günden itibaren řiddetli ađrı řikâyeti olan postmenopozal hasta, son iki yıldır ađzında metalik tat ve kuruluk olduđunu belirtiyor. Ađrının yanađına ve dudađına dođru yayıldıđını ifade eden hastanın klinik, radyolojik veya laboratuvar deđerlendirmesinde herhangi bir bulgu saptanmıyor.

Bu hasta için en olası tanı ařađıdakilerden hangisidir?

- A) Sjögren sendromu
- B) Trigeminal nevralsi
- C) Ađz yanması sendromu
- D) Miyofasiyal ađrı
- E) Alveolitis

34) Ařađıdakilerden hangisinin radyasyon sensitivitesi diđerlerine göre daha yüksektir?

- A) Kemik iliđi
- B) Tükürük bezleri
- C) Karaciđer
- D) Kas dokusu
- E) Nöronlar

35)

- I. İkinci banyo süresinin artması, dansiteyi azaltır.
- II. kVp değerinin artması, dansiteyi artırır.
- III. Fokal spot-film mesafesinin azalması, dansiteyi azaltır.

Dental filmlerle ilgili yukarıdaki ifadelerden hangileri doğrudur?

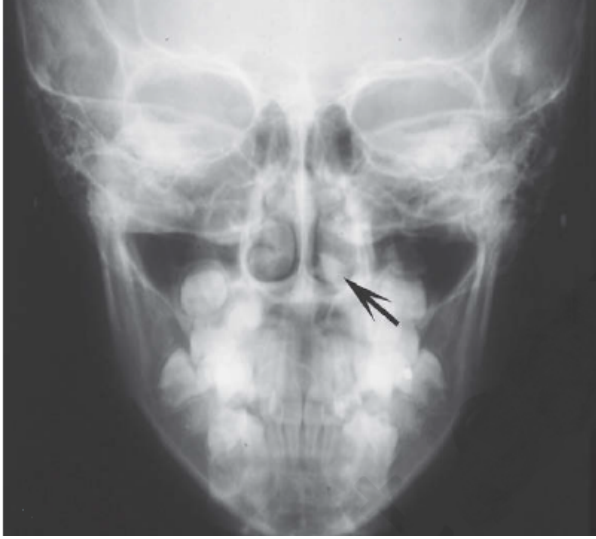- A) I ve II
- B) Yalnız I
- C) II ve III
- D) Yalnız III
- E) I, II ve III

36)

- I. Görüntü gürültüsü
- II. Radyasyon dozu
- III. Yumuşak doku kontrastı

Konvansiyonel (medikal) bilgisayarlı tomografi ve konik ışınli bilgisayarlı tomografi karşılaştırıldığında yukarıdakilerden hangileri konvansiyonel bilgisayarlı tomografide genellikle daha düşüktür?

- A) Yalnız I
- B) Yalnız II
- C) I ve II
- D) I ve III
- E) II ve III



37)

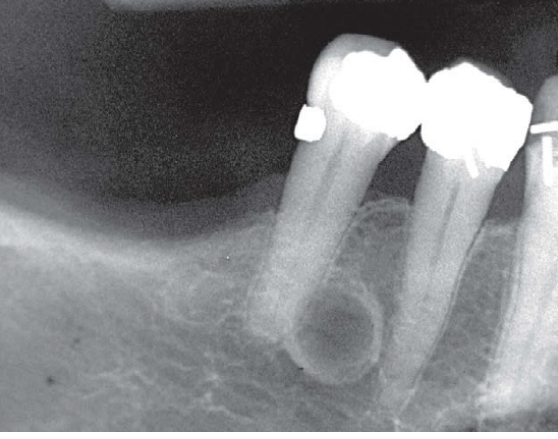
Yukarıdaki radyografıta verilen, nazal kavite içerisinde gözlenen ve radyoopak görüntü veren kalsifiye yapı aşağıdakilerden hangisidir?

- A) Antrolit
- B) Psödokist
- C) Polip
- D) Mukosel
- E) Rinolit

38) İçeriğinde kalsiyum karbonat florohidroksiapatit kristalleri olan, sıklıkla hemanjiyomalarla ilişkilendirilen ve radyografide radyoopasite gösteren yapı aşağıdakilerden hangisidir?

- A) Kalsifiye ateromatöz plak
- B) Kalsifiye lenf nodu
- C) Antrolit
- D) Flebolit
- E) Osteoma kutis

39) Aşağıdaki radyografıta görünen lezyon, klinik olarak asemptomatik izlenmektedir ve ilgili dişin vital olduğu tespit edilmiştir.



Bu lezyon için en olası tanı aşağıdakilerden hangisidir?

- A) Basit kemik kisti
- B) Skuamöz hücreli karsinom
- C) Lateral periodontal kist
- D) Santral dev hücreli granülom
- E) Radiküler kist

40) Konik ışınli bilgisayarlı tomografi görüntüsünde sağ üst 3. molar ve komşuluğundaki bir distomolar dişin köklerinin birleşmiş olduğu saptanıyor. İlgili dişlerin çekimi sonrası yapılan histopatolojik incelemede dişlerin köklerinin sement düzeyinde birleşmiş olduğu belirleniyor.

Yukarıda tanımlanan dental anomali aşağıdakilerden hangisidir?

- A) Füzyon
- B) Geminasyon
- C) Konkresens
- D) Taurodontizm
- E) Dens evaginatus

41) Aşağıdakilerden hangisi diş eti epitel tabakası hücrelerinden biri değildir?

- A) Merkel hücreleri
- B) Keratinositler
- C) Langerhans hücreleri
- D) Fibroblastlar
- E) Melanositler

42) Diş macunlarında, aşağıdakilerden hangisi diş taşı oluşumunu önlemek amacıyla kullanılır?

- A) Sorbitol
- B) Florid
- C) Kalsiyum karbonat
- D) Pirofosfat
- E) Silika

43) Klinik tablosunda diş etinde deskuamatif lezyonlar olan, histolojik incelemesinde intraepitelyal ayrışma oluşumu bulunan ve bu ayrışmanın olduğu bölgelerde Tzanck hücreleri görülen otoimmün mukokütanöz hastalık aşağıdakilerden hangisidir?

- A) Bülloz pemfigoid
- B) Sikatrisyel pemfigoid
- C) Liken planus
- D) Pemfigus vulgaris
- E) Lupus eritematozus

44) Otuz iki yaşındaki erkek hasta diş etlerinde şiddetli ağrı ve kanama şikâyetleriyle başvuruyor. Ağız içi muayenesinde alt çene kesicilerin vestibülünde serbest diş eti kenarı boyunca takip eden ince bant tarzında beyaz bir görüntü olduğu tespit ediliyor. Günde bir paket sigara içen hastanın son dönemde aşırı strese bağlı uykusuzluk çektiği öğreniliyor. Hastada belirgin bir ağız kokusu saptanıyor ve muayenede ağrıya bağlı güçlük yaşanıyor.

Bu hasta için en olası tanı aşağıdakilerden hangisidir?

- A) Herediter gingival fibromatozis
- B) Streptokokal gingivitis
- C) Nekrotizan ülseratif gingivitis
- D) Herpetik gingivitis
- E) Rekürrent aftöz stomatit

45) Aşağıdaki hastalık gruplarının hangilerinde diş eti ve ağız mukozasında melanin pigmentasyonu gözlenir?

- A) Diyabet – Herpetik gingivostomatitis
- B) Diyabet – Lökosit adezyon yetmezliği
- C) Addison hastalığı – Albright sendromu
- D) Addison hastalığı – Deskuamatif gingivitis
- E) Down sendromu – Chediak-Higashi sendromu

46) Aşağıdaki ilaçlardan hangisi diş eti büyümesine neden olmaz?

- A) Fenitoin
- B) Nifedipin
- C) Siklosporin
- D) Verapamil
- E) Siprofloksasin

47) Aşağıdakilerden hangisi periodontal plastik cerrahi kapsamına giren işlemlerden biri değildir?

- A) Açığa çıkan kök yüzeylerinin kapatılması
- B) Kuron uzatma
- C) Frenektomi
- D) Papilla rekonstrüksiyonu
- E) Hemiseksiyon

48) Aşağıdakilerden hangisi periodontitis tedavisinde kullanılan bir kombine antibiyotik uygulaması değildir?

- A) Metronidazol + Amoksisilin
- B) Metronidazol + Amoksisilin klavulanat
- C) Metronidazol + Doksisiklin
- D) Metronidazol + Siprofloksasin
- E) Metronidazol + Sefuroksimaksetil

49) Aşağıdaki fırçalama tekniklerinden hangisi titreşim hareketiyle yapılır?

- A) Fones tekniği
- B) Leonard tekniği
- C) Roll tekniği
- D) Scrub tekniği
- E) Stillman tekniği

50)

- I. İmplantın yerleştirildiği bölgede ağrı, rahatsızlık hissi veya enfeksiyon olmaması
- II. İmplant yerleştirildikten bir sene sonra, senede 0,2 mm'den az kemik kaybı olması
- III. Bağımsız bir implantın klinik olarak hareket etmemesi

Yukarıdakilerden hangileri Albrektsson ve Zarb'ın implantların başarısını tanımlamak için belirlediği kriterlerdendir?

- A) Yalnız I
- B) Yalnız II
- C) Yalnız III
- D) I ve III
- E) I, II ve III

51) **Aşağıdakilerden hangisi medial nazal prosesten köken alır?**

- A) Nazolakrimal kanal
- B) Konjunktiva
- C) Burun
- D) Zigoma
- E) Yanak

52) **Mandibulanın prenatal dönemde büyüme ve gelişimiyle ilgili aşağıdaki ifadelerden hangisi yanlıştır?**

- A) Mandibula, kendisine dayanak teşkil eden Meckel kıkırdağının yanında kemikleşmeye başlar.
- B) Mandibulanın embriyonik dönemde kemikleşmesi intramembranöz olarak gerçekleşir.
- C) Meckel kıkırdağının kalıntıları, orta kulak kemiklerine dönüşür.
- D) Meckel kıkırdağının perikondriyumu, sfenomandibular ligament olarak kalır.
- E) Kondil kıkırdağı doğumdan sonra 1. yılda mandibular ramus ile birleşir.

53) Aşağıdakilerden hangisi, dentofasiyal gelişimi etkileyen teratojen faktörlerden biri değildir?

- A) X-ışını
- B) Toksoplazma
- C) Etil alkol
- D) Asetilsalisilik asit
- E) C vitamini fazlalığı

54)

Aşağıdakilerden hangisi rutin olarak alınan ortodontik fotoğraf kayıtlarından biri değildir?

- A) Ağız içi frontal görünüm
- B) Ağız içi sağ ve sol bukkal görünüm
- C) Ağız içi üst ve alt oklüzal görünüm
- D) Ağız dışı frontal görünüm
- E) Ağız dışı yukarıdan görünüm

55) Alt keser dişlerin intrüzyonu için gerekli optimum kuvvet aşağıdakilerden hangisidir?

- A) 35-60 g
- B) 70-120 g
- C) 10-20 g
- D) 50-100 g
- E) 30-35 g

56) Ortodontik amaçlı diş çekimi sonrasında, çekim boşluğunun büyük kısmının, ön bölge dişlerinin seviyelenmesi ve retraksiyonu için kullanıldığı ankraj tipi aşağıdakilerden hangisidir?

- A) Minimum ankraj
- B) Moderate ankraj
- C) Maksimum ankraj
- D) Resiprokal ankraj
- E) Sabit ankraj

57)

Aşağıdakilerden hangisi Sınıf II maloklüzyonların tedavisinde kullanılan fonksiyonel apareylerin olası klinik etkilerinden biri değildir?

- A) Maksiller kesicilerin geriye doğru eğimlenmesi
- B) Maksillanın sagittal yönde öne doğru gelişiminin sınırlanması
- C) Mandibular bukkal dişlerin mezial erüpsiyonu
- D) Mandibulanın sagittal yönde öne doğru hareketi
- E) Alt ön yüz yüksekliğinin azalması

58) Klinik ve sefalometrik muayene sonucu SNGoGn: 30°, SNA: 74°, SNB: 79° ve overjet: -3 mm değerleri elde edilen 10 yaşındaki erkek hastanın tedavisi için aşağıdakilerden hangisi kullanılmaz?

- A) Frankel III
- B) Twin-block
- C) Yüz maskesi
- D) İskeletsel ankrajlardan Sınıf 3 elastik uygulanması
- E) Ters yönlü bionatör

59) Ortodontik tedavinin retansiyonuyla ilgili aşağıdaki ifadelerden hangisi yanlıştır?

- A) Ortodontik tedavi bitiminde ideal oklüzyon sağlanırsa, geç mandibular büyüme olsa bile relaps görülmez.
- B) Dişlerdeki rotasyon, dişlere ters yönde normalden daha fazla rotasyon yapılarak düzeltilmelidir.
- C) Mandibular interkanin mesafe genişletilmemelidir.
- D) Rotasyonel hareketlerin retansiyonunda fiberotomi etkili bir yöntemdir.
- E) Ortodontik tedavi bitiminde, alt keser dişler bazal kemik üzerinde dik konumlandırılmalıdır.

60)

Aşağıdaki ortognatik cerrahi uygulamalardan hangisinin stabilitesi en azdır?

- A) Maksilla asimetrisini düzeltme
- B) Maksillayı yukarıya alma
- C) Maksillayı ilerletme
- D) Mandibulayı geriye alma
- E) Genioplasti

61)

- I. Kök dentininin tübüllerinde, koronal dentin tübüllerine göre daha çok sinir lifi vardır.
- II. Pulpada A- δ liflerinin sayısı, A- β liflerinden fazladır.
- III. Nörojenik inflamasyonda P maddesi salgılanır.

Pulpanın sinir dokusuyla ilgili yukarıdaki ifadelerden hangileri doğrudur?

- A) Yalnız I
- B) Yalnız III
- C) I ve II
- D) II ve III
- E) I, II ve III

62) Bu soru iptal edilmiştir.

63) Sistemik olarak sağlıklı olan 9 yaşındaki çocuk, sağ üst santral kesici dişine aldığı darbe sonrası oluşan travmadan bir saat sonra getiriliyor. Klinik ve radyolojik muayenede, ilgili dişte oluşan kuron kırığı nedeniyle pulpa boynuzunun yaklaşık 1 mm çapında ekspoze olduğu belirleniyor. Henüz kök gelişimini tamamlamamış olan dişin vitalitesini koruduğu görülüyor, dişte herhangi bir yer değiştirme olmadığı saptanıyor.

Bu hasta için en uygun tedavi aşağıdakilerden hangisidir?

- A) Apeksifikasyon tedavisi
- B) Revaskularizasyon tedavisi
- C) Kanal tedavisi
- D) Direkt kuafaj tedavisi
- E) Dişin çekimi

64)

- I. Vitalite testine geç cevap
- II. Dişin apikalinde radyolüsent görüntü
- III. Provoke ağrı
- IV. Spontan ağrı

Yukarıdakilerden hangileri reversibl pulpitisin klinik bulgularındandır?

- A) Yalnız I
- B) Yalnız III
- C) I ve IV
- D) II ve III
- E) II ve IV

65) Daimî maksiller birinci molar diřin oklüzal yüzeyi ařağıdaki řekillerden hangisine benzer?

- A) Kare
- B) Romboid
- C) Dikdörtgen
- D) Üçgen
- E) Oval

66) Ařağıdaki materyallerden hangisi vital pulpa tedavilerinde kullanılmaz?

- A) Kalsiyum hidroksit
- B) Rezin modifiye cam iyonomer siman
- C) Kalsiyum silikat bazlı simanlar
- D) Epoksi rezin bazlı simanlar
- E) Mineral trioksit agregat

67) Aşağıdaki kök hücre tiplerinden hangisi, revaskülarizasyon tedavisinde pulpa-dentin kompleksinin rejenerasyonuna katkı sağlamaz?

- A) Apikal papilla kök hücreleri
- B) Pulpa kök hücreleri
- C) Periodontal ligament kök hücreleri
- D) Kemik iliği mezenkimal kök hücreleri
- E) Adipojenik kök hücreler

68) Bu soru iptal edilmiştir.

69) Aşağıdakilerden hangisi, girişi tespit edilemeyen bir kök kanalının girişini lokalize etmek için kullanılan yöntemlerden biri değildir?

- A) Keskin sonlanan alev uçlu bir frezle pulpa odası tabanının kontrol edilmesi
- B) Keskin uçlu bir sond ile kanal ağzının tespit edilmesi
- C) Pulpa odasının %1 metilen mavisiyle boyanması
- D) Farklı açılı radyograflar ve konik ışınli bilgisayarlı tomografi alınması
- E) Pulpa odasında NaOCl bekletilerek baloncuk oluşturulması

70)

- I. Fistül ağzı
- II. Ekimoz
- III. Lenfadenopati

Yukarıdakilerden hangileri, muayene yöntemleri sonucunda hem ağız içi hem de ağız dışında görülebilir?

- A) Yalnız I
- B) Yalnız II
- C) Yalnız III
- D) I ve II
- E) I, II ve III

71) Periferel dev hücreli granülomun oral kavitede lokalizasyonu aşağıdakilerden hangisidir?

- A) Yapışık diş eti
- B) Dil sırtı
- C) Ağız tabanı
- D) Yumuşak damak
- E) Sert damak

72) Nitroz oksit sedasyonu ile ilgili aşağıdaki ifadelerden hangisi yanlıştır?

- A) Tek başına kullanıldığında hastada minimal veya orta derecede bir sedasyon oluşturur.
- B) Kanda, çok hızlı bir yükselme ve kesilmesini takiben çok hızlı bir düşme gösterir.
- C) Maksiller ön kesici dişlerde nazal maskeyle birlikte çalışmak özellikle küçük çocuklarda güç olabilir.
- D) Akut orta kulak iltihabı olan çocuklarda da hafif etkili olduğu için güvenle kullanılabilir.
- E) Bir başka yoldan verilen ek sedatifle kombine edilirse derin sedasyon ya da genel anestezi elde edilebilir.

73) İçme suyunda 0,3 ppm'den az flor bulunan bir bölgede yaşayan ve başka kaynaktan flor almayan farklı yaş gruplarındaki çocuklara uygulanacak günlük sistemik flor miktarıyla ilgili aşağıdaki eşleştirmelerden hangisi yanlıştır?

- A) 3 ay – 0,25 mg
- B) 9 ay – 0,25 mg
- C) 5 yaş – 0,50 mg
- D) 7 yaş – 1,0 mg
- E) 11 yaş – 1,0 mg

74) Aşağıdakilerden hangisi konvansiyonel cam iyonomer simanlarda bulunmaz?

- A) Maleik asit
- B) İtakonik asit
- C) Sitrik asit
- D) Trikarboksilik asit
- E) Tartarik asit

75) Aşağıdakilerden hangisi süt dışında kullanılan kanal preparatlarında aranan özelliklerden biri değildir?

- A) Uygulandıktan sonra kanal içinde büzülme göstermemelidir.
- B) Periapikal dokulara zarar vermemelidir.
- C) Kök rezorpsiyonundan daha sonra rezorbe olmalıdır.
- D) Apikal dokudan taşırıldığında rezorbe olmalıdır.
- E) Antiseptik olmalıdır.

76)

- I. Sınıf I molar ve kanin interdigitasyonu
- II. 2 mm anterior ve posterior overjet
- III. 2 mm anterior overbite
- IV. Orta hatların uyumu

7 yaşındaki bir çocuk, ideal dental oklüzyon kriterlerini taşımak için yukarıdakilerden hangilerine sahip olmalıdır?

- A) I ve IV
- B) II ve III
- C) III ve IV
- D) II, III ve IV
- E) I, II, III ve IV

77) Sekiz yaşında sistemik olarak sağlıklı bir çocukta travma sonucu üst daimî orta kesici dişte lateral lüksasyon oluşuyor. Hasta 3 saat sonra kliniğe başvurduğunda kemik ve yumuşak dokularda ciddi bir bulgu saptanmıyor.

Bu hastada tedavinin ilk aşamasında aşağıdaki işlemlerden hangisi uygulanmaz?

- A) Radyografi alınıp diş ve çevre dokular incelenir.
- B) Dişe anestezi yapıp yerine oturtulur.
- C) Pulpa nekroze olacağı için hemen kanal tedavisine başlanır.
- D) Oklüzyon kontrol edilir ve gerekirse diş oklüzyon dışı bırakılır.
- E) Esnek splint uygulanır.

78) **Aşağıdakilerden hangisi çocuklarda süt ya da daimî dişlerin erken kaybıyla sonuçlanan sistemik hastalıklardan biri değildir?**

- A) Hipofosfatemi
- B) Cherubism
- C) Trichodento-osseous sendromu
- D) Ehlers-Danlos sendromu
- E) Siklik nötropeni

79) **Aşağıdakilerden hangisi gelişimsel anomalilerden biri değildir?**

- A) Hiperplastik labial frenum
- B) Torus
- C) Eksositoz
- D) Fissürlü dil
- E) Sialolitiazis

80) Aşağıdakilerden hangisi çocuklarda periodontal ataşman kaybına neden olan sistemik hastalıklardan biri değildir?

- A) Hipofosfatazi
- B) Down sendromu
- C) Amelogenesis imperfekta
- D) Papillon-Lefèvre sendromu
- E) Nötropeni

ÖSXYM

DİŐ HEKİMLİĐİNDE UZMANLIK EĐİTİMİ GİRİŐ SINAVI (DUS)
BİLİM SINAVI
10.09.2017

TEMEL BİLİMLER TESTİ

- | | |
|-------|-------|
| 1. B | 31. D |
| 2. E | 32. D |
| 3. C | 33. B |
| 4. D | 34. A |
| 5. C | 35. C |
| 6. B | 36. C |
| 7. C | 37. D |
| 8. B | 38. A |
| 9. A | 39. C |
| 10. E | 40. D |
| 11. C | |
| 12. B | |
| 13. B | |
| 14. D | |
| 15. C | |
| 16. E | |
| 17. D | |
| 18. B | |
| 19. C | |
| 20. D | |
| 21. C | |
| 22. D | |
| 23. C | |
| 24. C | |
| 25. A | |
| 26. B | |
| 27. A | |
| 28. B | |
| 29. C | |
| 30. C | |

KLİNİK BİLİMLER TESTİ

- | | | |
|-----------|-------|-----------|
| 1. C | 31. B | 61. D |
| 2. C | 32. A | 62. İptal |
| 3. C | 33. C | 63. D |
| 4. C | 34. A | 64. B |
| 5. A | 35. A | 65. B |
| 6. D | 36. A | 66. D |
| 7. C | 37. E | 67. E |
| 8. B | 38. D | 68. İptal |
| 9. B | 39. C | 69. A |
| 10. A | 40. C | 70. D |
| 11. E | 41. D | 71. A |
| 12. D | 42. D | 72. D |
| 13. D | 43. D | 73. A |
| 14. İptal | 44. C | 74. C |
| 15. D | 45. C | 75. C |
| 16. İptal | 46. E | 76. E |
| 17. C | 47. E | 77. C |
| 18. D | 48. C | 78. C |
| 19. E | 49. E | 79. E |
| 20. D | 50. E | 80. C |
| 21. İptal | 51. C | |
| 22. E | 52. E | |
| 23. E | 53. E | |
| 24. E | 54. E | |
| 25. B | 55. C | |
| 26. E | 56. C | |
| 27. A | 57. E | |
| 28. B | 58. B | |
| 29. B | 59. A | |
| 30. D | 60. D | |